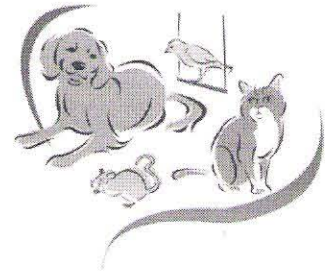


Dr. med. vet.
Kristina Rottmayer
prakt. Tierärztin

Zehmenstraße 11 · 04159 Leipzig
Tel.: 03 41 / 461 66 34

zertifizierte PKD-Untersuchungsstelle
(www.tieraerzteverband.de)



Sprechstunde:
Mo, Die u. Fr 9.00 - 11.00 Uhr
15.30 - 18.00 Uhr
Mi vorm. Ultraschall
15.30 - 18.00 Uhr
Do 9.00 - 11.00 Uhr
Sa 9.30 - 11.00 Uhr
(nur ungerade KW)

Sonografische Untersuchung über das Auftreten der polyzystischen Nierenerkrankung (PKD)

Angaben zum Patienten:

Rasse: Bengale
Name: Mainstreet Hot Carrena
Geburtsdatum: 18.02.2013
Geschlecht: weiblich
Farbe: brow (black) spotted tabby
Zuchtbuchnummer:
Identifizierung: Chip 276094100186500

Besitzer: Eva-Maria Wobst, Prof.-Oberdorf-Siedlung 1, 06406 Bernburg

Nieren- und Leberzysten können im Laufe des Lebens größer werden. Bei Tieren unter 10 Monaten ist die Diagnose im negativen Falle nicht zuverlässig. Eine erneute Untersuchung ist zu empfehlen. Ein negativer Befund schließt nach heutigem Wissen künftige Zystenbildung nicht aus. Für Zuchttiere und ihre F1-Generation sind Kontrolluntersuchungen zu empfehlen.

Ich bestätige, daß obige Angaben korrekt sind und auf die vorgestellte Katze zutreffen, sowie die Ergebnisse der Untersuchung der zuständigen Zuchtkommission mitgeteilt werden dürfen.

Leipzig, den 23.04.2016

Unterschrift des Besitzers:

Ergebnis der Untersuchung:

Die Untersuchung wurde mit einem Ultraschallgerät Zonare der Fa. Physia durchgeführt.
Die Katze wurde für die Untersuchung nicht geschoren.

1. Zysten in der rechten Niere waren nicht identifizierbar.
2. Zysten in der linken Niere waren nicht identifizierbar.
3. Zysten in der Leber waren nicht identifizierbar.

Ich bestätige, die Identität der oben beschriebenen Katze anhand der Chip-Nummer geprüft zu haben.

Leipzig, den 23.04.2016

Dr. med. vet. Kristina Rottmayer
Zehmenstraße 11
04159 Leipzig
Tel. 03 41 / 4-61 66 34